

## 症例報告

ベバシズマブでの肺癌化学療法中に発症した  
急性肺血栓塞栓症の一例

野本 正幸<sup>1,2)</sup> 浅井 康夫<sup>1,2)</sup> 森田 博之<sup>1,2)</sup> 福田麻佐美<sup>1,2)</sup>  
 山田 志保<sup>2)</sup> 深井 有美<sup>1,2)</sup> 林 健太郎<sup>2)</sup> 佐藤 良博<sup>2)</sup>  
 大木 隆史<sup>2)</sup> 清水 哲男<sup>2)</sup> 高橋 典明<sup>2)</sup> 橋本 修<sup>2)</sup>

<sup>1)</sup> みつわ台総合病院呼吸器内科

<sup>2)</sup> 日本大学医学部内科学系呼吸器内科学分野

### A Case of Acute Pulmonary Thromboembolism during Bevacizumab Combination Chemotherapy for Lung Adenocarcinoma

Masayuki NOMOTO<sup>1,2)</sup>, Yasuo ASAI<sup>1,2)</sup>, Hiroyuki MORITA<sup>1,2)</sup>, Asami FUKUDA<sup>1,2)</sup>,  
 Shiho YAMADA<sup>2)</sup>, Yumi FUKAI<sup>1,2)</sup>, Kentaro HAYASHI<sup>1,2)</sup>, Yoshihiro SATO<sup>2)</sup>,  
 Takashi OKI<sup>2)</sup>, Tetsuo SHIMIZU<sup>2)</sup>, Noriaki TAKAHASHI<sup>2)</sup> and Shu HASHIMOTO<sup>2)</sup>

<sup>1)</sup> Department of Respiratory Medicine, Mitsuwadai General Hospital

<sup>2)</sup> Division of Respiratory Medicine, Department of Internal Medicine, Nihon University School of Medicine

A 64-year-old man was brought by ambulance to our hospital complaining of left hypochondrial pain associated with pleurisy. Cytology of the pleural fluid revealed an adenocarcinoma. The massive volume of effusion was treated by tube drainage followed by instillation of talc. Chest computed tomography (CT) after thoracic drainage showed a small nodule in the left upper lobe. Based on these findings, we diagnosed advanced lung adenocarcinoma with pleuritis carcinomatosa. The patient received chemotherapy with Carboplatin, Pemetrexed, and Bevacizumab. However, he experienced acute chest pain and dyspnea on the 15th day after chemotherapy. Chest CT showed a thrombus in the right main pulmonary artery and we diagnosed acute pulmonary thromboembolism associated with Bevacizumab therapy. We conducted thrombolytic therapy using Alteplase and anticoagulant therapy with unfractionated heparin after the diagnosis and he was weaned off mechanical ventilation on the 12th day. Herein, we report this case with a review of the medical literature.

**Key words:** lung cancer, chemotherapy, bevacizumab, acute pulmonary thromboembolism

肺癌，化学療法，ベバシズマブ，肺血栓塞栓症

(J. Nihon Univ. Med. Ass., 2018; 77 (4): 267–270)

**要旨** 64歳，男性．肺腺癌，癌性胸膜炎に対し胸膜癒着術施行後カルボプラチン＋ペメトレキセド＋ベバシズマブで化学療法を施行した．第15病日，突然の前胸部痛及び呼吸困難出現し胸部造影CTを施行したところ肺血栓塞栓症を認めた．人工呼吸管理を行い，モンテプラーゼでの血栓溶解療法及び未分化ヘパリンでの抗凝固療法を行い人工呼吸器から離脱した．今回我々は救命し得たベバシズマブによる急性肺血栓塞栓症を経験したため報告する．

## はじめに

肺癌診療ガイドラインではⅣ期の肺非扁平上皮癌の1次治療として，適応と考えられる症例に対しプラチナ製剤併用療法にベバシズマブを追加するよう勧められてい

る．またベバシズマブは肺癌以外にも結腸・直腸癌，卵巣癌，子宮頸癌，乳癌，悪性神経膠腫等で頻用されているが重篤な有害事象の報告も散見する．今回我々はベバシズマブにより急性肺血栓塞栓症による重篤な呼吸不全を発症するも救命しえた症例を経験したので報告する．

## 症 例

患者：64歳，男性．

主訴：左季肋部痛．

現病歴：左季肋部痛により当院搬送され，胸部単純レントゲン写真で多量の左胸水を認めた．胸腔穿刺で血性胸水を認め細胞診はclassⅤ adenocarcinomaであった．癌性胸膜炎と診断し，胸腔ドレナージ施行後talcによる胸膜癒着術を行った．ドレナージ後のCTで結節影を認め

肺腺癌 cT1cN2M1a stage IV A と診断した。

既往歴，家族歴：特記すべきことなし。

生活歴：喫煙歴 20 本/日×25 年，45 歳で禁煙。

入院時現症：意識清明，身長 158.5 cm，体重 59.6 kg，体温 36.0℃，血圧 91/66 mmHg，脈拍 102/分・整，呼吸数 24/分，SpO<sub>2</sub> 93%（室内気），眼瞼結膜貧血なし，眼球結膜黄染なし，表在リンパ節触知せず，胸部聴診では左側で呼吸音消失，心音に異常を認めず，両下肢に腫脹，圧痛，発赤等は認めなかった。

入院時血液検査所見 (Table 1)：腫瘍マーカーの上昇 (SLX 84 U/mL) を認めた。

画像所見 (Figs. 1, 2)：入院時の胸部 X 線写真，胸部 CT では著明な左胸水を認めており，胸水排液後の CT で左 S<sup>1+2</sup> に 27 mm 大の結節影認めた。

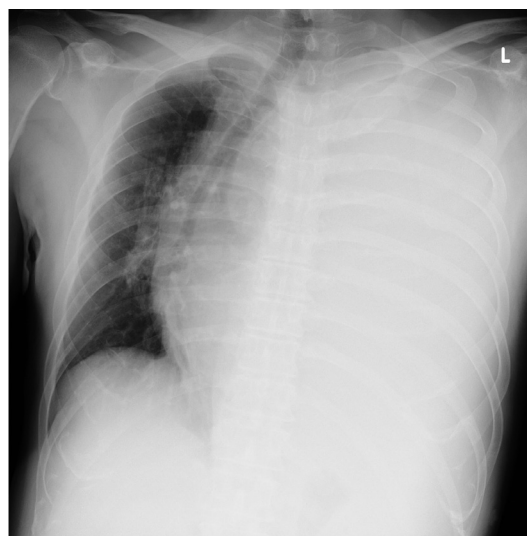
臨床経過：胸腔ドレナージを施行し talc での胸膜癒着を行った。胸水の EGFR 遺伝子変異は陰性であり，プ

ラチナ製剤併用療法での化学療法を選択した。PS 良好な非高齢者でありベバシズマブの適応と判断しカルボプラチン (CBDCA)+ペメトレキセド (PEM)+ベバシズマブ (Bev) で化学療法を開始した。

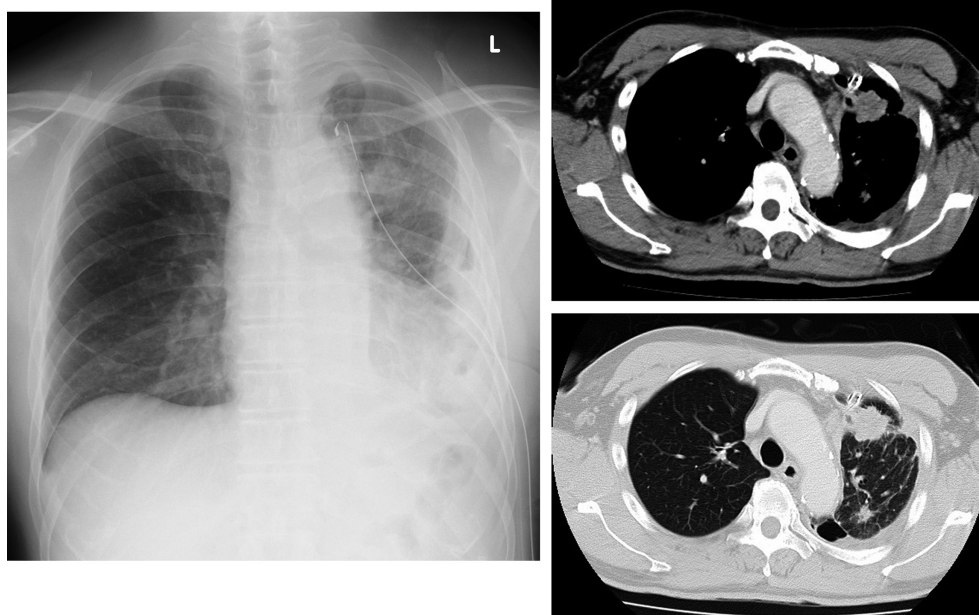
経過良好であったが化学療法施行後第 15 病日，院内の売店に独歩で向かわれる途中に突然の胸痛および呼吸困難を認めうずくまっているところを発見された。意識清明であるが多量の発汗を認め SpO<sub>2</sub>（室内気）54%と著明な SpO<sub>2</sub> の低下を認めた。フェイスマスクでの酸素投与 5 L/min 下で施行した血液ガスは pH 7.318, PaCO<sub>2</sub> 41.5 mmHg, PaO<sub>2</sub> 41.0 mmHg, HCO<sub>3</sub> 20.8 mmol/L であり

**Table 1** Laboratory findings on admission

[Haematology]		TP	6.7 g/dL
WBC	9200/μL	BUN	12.3 mg/dL
RBC	350 × 10 <sup>4</sup> /μL	Cre	0.90 mg/dL
Hb	10.8 g/dL	Na	136 mEq/L
Plt	46.3 × 10 <sup>4</sup> /μL	K	4.7 mEq/L
		Cl	102 mEq/L
[Biochemistry]		HbA1c	5.9% (NGSP)
AST	21 U/L	[Serology]	
ALT	40 U/L	CRP	2.94 mg/dL
LDH	224 U/L	CEA	2.94 ng/mL
ALP	284 U/L	SLX	84 U/mL
CK	32 U/L		



**Fig. 1** Chest radiograph on admission showed massive pleural effusion and mediastinal deviation.



**Fig. 2** Chest radiograph and chest CT after tube drainage of effusion showed a mass lesion in the left S<sup>1+2</sup> segment.

心電図で S I Q III T III パターン認め D-ダイマーは 5.4  $\mu\text{g/mL}$  と高値を認めた。胸部 X 線写真 (Fig. 3A) で右肺動脈の拡張と急峻な狭小化 (knuckle sign) 及び右下肺野の限局性透過性亢進を認め (Westermarck sign) 急性肺血栓塞栓症が疑われたため胸部造影 CT を施行したところ、右肺動脈主幹部に血栓を認め急性肺血栓塞栓症と診断した (Fig. 3B)。血圧は 199/104 mmHg と保たれているが心エコーで右心負荷を認めたため、重症度分類は亜広範型と判断した。低酸素血症が著明であり、リザーバー付き酸素マスクでの酸素投与 15 L/min 下でも  $\text{SpO}_2$  90% 以上を安定して維持できなかったため気管挿管下に人工呼吸管理を行い、 $\text{FiO}_2$  100% 投与下で血液ガスは pH 7.390,  $\text{PaCO}_2$  36.3 mmHg,  $\text{PaO}_2$  112.0 mmHg,  $\text{HCO}_3^-$  21.4 mmol/L と酸素化を保つことができた。循環動態は保たれており、モンテプラーゼ 27500 単位/kg を静脈内投与し血栓溶解療法を行い、また未分画ヘパリン持続静注での抗凝固療法を開始した。APTT 測定にてヘパリン投与量を治療域に調節し、呼吸不全の改善を認めた。発症時に深部静脈血栓を疑う臨床所見は認めず、病態安定後に施行した下肢静脈超音波検査でも深部静脈血栓は認めなかった。また、アンチトロンビン欠乏症、プロテイン C 欠乏症、プロテイン S 欠乏症等の先天性凝固阻止因子欠乏症も認めなかった。発熱性好中球減少症に伴う敗血症を認めたが、加療により速やかな酸素化の改善と全身状態の改善を認め、肺血栓塞栓症の発症 12 日後に人工呼吸器から離脱することができた。ヘパリン投与終了後、肺血栓塞栓症の再発抑制のためリバーロキサバンの内服を開始

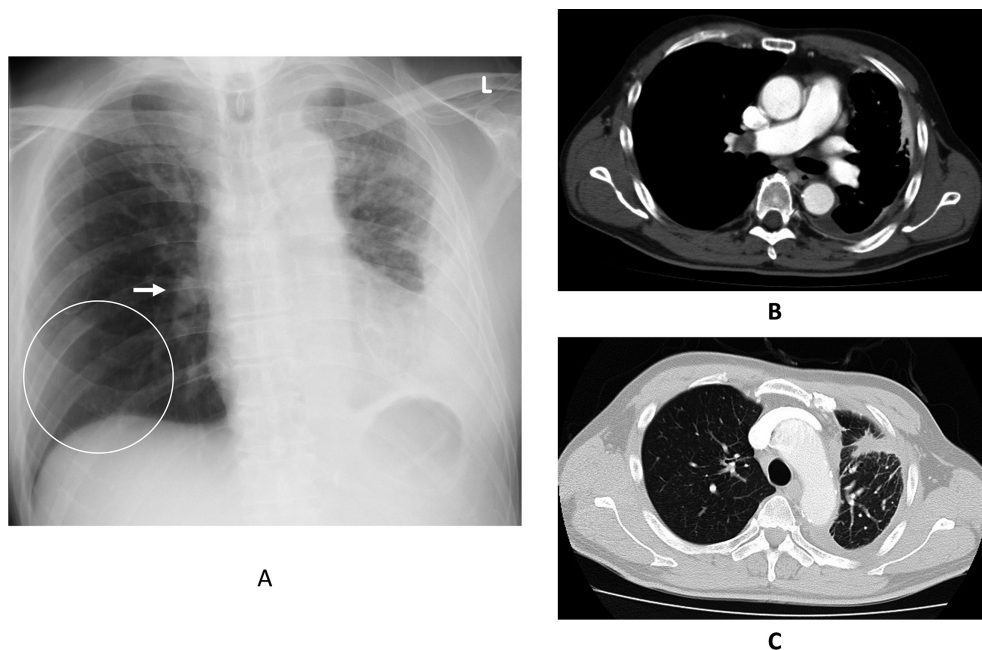
した。

急性肺血栓塞栓症発症時の胸部 CT (肺野条件) では、今回の化学療法で腫瘍の縮小を認めており (Fig. 3C)、ベバシズマブの投与は中止し CBDCA + PEM での化学療法を継続したのち PEM での維持療法を行った。維持療法 9 コース施行後肺癌の増悪を認めたため、2 次治療としてニボルマブでの治療を開始した。現在 1 年 6 か月投与を継続しているが肺癌の増悪を認めず、良好な経過を認めている。

## 考 察

肺血栓塞栓症／静脈血栓塞栓症は血流の停滞、静脈壁の異常、血液凝固能の亢進が種々の程度に絡み合い血栓が形成されることで発症し、入院患者ではこれらの危険因子が高率にしばしば重複して存在する<sup>1)</sup>。内科領域では原則として臥床を要する症例を予防対象とすることから、本症例は院内を自由に歩行している PS 良好症例であり、また静脈血栓塞栓症を疑う臨床所見は認めなかったため理学的予防法として歩行を促し対応していた。本症例の肺血栓塞栓症の危険因子は悪性腫瘍があるが肺癌に対する化学療法が奏功し腫瘍の縮小を認めていることから、肺血栓塞栓症は化学療法による有害事象と判断した<sup>2)</sup>。

非小細胞肺癌でのベバシズマブの国内臨床試験では Grade3 以上の肺血栓塞栓症の発現は認められていないが<sup>3)</sup>、海外臨床試験では Grade3 以上の肺血栓塞栓症の発現率は 0~4.5% であり<sup>4-6)</sup>、また肺癌のほか大腸癌、乳



**Fig. 3** A: Chest radiograph showed knuckle sign (arrow) and Westermarck sign (circle).  
B: Chest enhanced CT showed a thrombus in the right main pulmonary artery.  
C: Chest CT (pulmonary window setting) showed the mass decreased in size.



癌に対してのベバシズマブ使用例での肺血栓塞栓症の報告がされていること<sup>7,8)</sup>、またメタ解析でもベバシズマブによる血栓塞栓症の発症率の上昇が認められていることから<sup>9)</sup>、今回の肺血栓塞栓症はベバシズマブによる有害事象と判断した。

急性肺血栓塞栓症は未治療の場合約 30% と高い死亡率を認めるが、早期に診断し治療介入を行うことにより 2～8% まで死亡率を低下できるとされ、早期診断および治療が大きく死亡率を改善することが知られている<sup>10-12)</sup>。

大腸癌に対するベバシズマブ投与により肺血栓塞栓症を認めた 5 症例の検討では、肺血栓塞栓症発症時のベバシズマブの投与回数は 2～23 コースと様々でありベバシズマブ投与期間中は治療時期にかかわらず肺血栓塞栓症が発症する可能性があるといえる。この 5 例での D-ダイマーは治療前は 5 例中 4 例で高値（平均 1.88 (0.7–3.0)  $\mu\text{g/mL}$ ）を認め、発症時は全例で著明な上昇（平均 11.64 (3.9–30)  $\mu\text{g/mL}$ ）を認めていた<sup>13)</sup>。またベバシズマブ投与例に対して D-ダイマーの定期的な測定により肺血栓塞栓症の早期発見、治療に繋がったとの報告もあることから（D-ダイマー 1.2  $\mu\text{g/mL}$  → 13.0  $\mu\text{g/mL}$  へ上昇<sup>14)</sup>、化学療法中、特にベバシズマブ投与中は D-ダイマー等を参考にしながら常に肺血栓塞栓症の早期発見へのアプローチが必要であると考ええる。

この際悪性腫瘍では血液凝固系の異常を伴うことが知られており肺癌では D-ダイマーが上昇することが多いため、肺癌における血栓塞栓症の診断 cut off 値は 2.9  $\mu\text{g/mL}$  が妥当との報告もあるが<sup>15)</sup>、D-ダイマーの経時的測定で早期に変化を捉えることが肺血栓塞栓症の早期発見、治療により重要であると考ええる。

## 結 語

今回肺腺癌に対するベバシズマブを含む化学療法中に発症した肺血栓塞栓症を経験した。ベバシズマブ投与中は肺血栓塞栓症等の有害事象への早期発見へのアプローチが必要であると考えられる。

著者の COI 開示：なし

## 文 献

- 1) 中村真潮. わが国における肺血栓塞栓症/深部静脈血栓症予防ガイドライン. 臨牀会誌 2004; 24:480–487.
- 2) 肺血栓塞栓症/深部静脈血栓症（静脈血栓塞栓症）予防

ガイドライン. 肺血栓塞栓症/深部静脈血栓症（静脈血栓塞栓症）予防ガイドライン作成委員会.

- 3) Johnson DH, Fehrenbacher L, Novotny WF, et al. Randomized phase II trial comparing bevacizumab plus carboplatin and paclitaxel with carboplatin and paclitaxel alone in previously untreated locally advanced or metastatic non-small-cell lung cancer. *J Clin Oncol* 2004; 22: 2184–2191.
- 4) Alan Sandler, Robert Gray, Michael C, et al. Paclitaxel–Carboplatin Alone or with Bevacizumab for Non–Small-Cell Lung Cancer. *N Engl J Med* 2006; 355: 2542–2550.
- 5) Martin Reck, Joachim von Pawel, Petr Zatloukal, et al. Phase III Trial of Cisplatin Plus Gemcitabine With Either Placebo or Bevacizumab As First-Line Therapy for Nonsquamous Non–Small-Cell Lung Cancer: AVAiL. *J Clin Oncol* 2009; 27: 1227–1234.
- 6) Cassidy J, Clarke S, Díaz-Rubio E, et al. Randomized phase III study of capecitabine plus oxaliplatin compared with fluorouracil/folinic acid plus oxaliplatin as first-line therapy for metastatic colorectal cancer. *J Clin Oncol* 2008; 26: 2006–2012.
- 7) Aogi K, Masuda N, Ohno S, et al. First-line bevacizumab in combination with weekly paclitaxel for metastatic breast cancer: efficacy and safety results from a large, open-label, single-arm Japanese study. *Breast Cancer Res Treat* 2011; 129: 829–838.
- 8) Niho S, Kunitoh H, Nokihara H, et al. Randomized phase II study of first-line carboplatin-paclitaxel with or without bevacizumab in Japanese patients with advanced non-squamous non-small-cell lung cancer. *Lung Cancer* 2012; 76: 362–367.
- 9) Nalluri SR, Chu D, Keresztes R, et al. Risk of venous thromboembolism with the angiogenesis inhibitor Bevacizumab in cancer patients: a meta-analysis. *JAMA* 2008; 300: 2277–2285.
- 10) 循環器病の診断と治療に関するガイドライン（2008 年度合同研究班報告）. 肺血栓塞栓症および深部静脈血栓症の診断、治療、予防に関するガイドライン（2009 年改訂版）.
- 11) Goldhaber SZ, Morpurgo M, Brochier ML, et al. Diagnosis, Treatment, and Prevention of Pulmonary Embolism Report of the WHO/International Society and Federation of Cardiology Task Force. *JAMA* 1992; 268: 1727–1733.
- 12) Barritt DW, Jordan SC. Clinical features of pulmonary embolism. *Lancet* 1961; 1: 729–732.
- 13) 白川 剛, 草場仁志, 小田代敬太, 他. がん化学療法中に静脈血栓塞栓症を発症した 8 症例の後方視的検討. 心臓 2011; 43: 1006–1009.
- 14) 中島 誠, 大西涼子, 加藤達雄, 他. D-ダイマーの定期測定がベバシズマブによる肺動脈塞栓症の早期発見と早期治療に繋がった非小細胞肺癌患者の 1 例. 医療薬学 2013; 9: 552–557.
- 15) 高橋典明, 畑岡つかさ, 林健太郎, 他. 進行肺癌患者の血栓塞栓症診断時における血清 D ダイマー値について. 肺癌 2014; 54: 685.